

INFORME ECOGRAFICO

IDENTIFICACION DEL PACIENTE

Nombre: Serafina

Especie: Felino

Edad: 3 años

Propietaria: Fam Quiccaño

Sexo: Hembra

Fecha: 19/08/2023

- **Vejiga:** Pared moderadamente engrosada de tamaño de 6.63mm pobremente distendido con contenido anecoico.
- **Colon:** Tamaño de pared conservada de 0.72mm distendido con presencia de heces semisólidos.
- **Riñón Izquierda:** Tamaño de 32.78mm disminución de la diferenciación corticomedular y ecogenidad de la corteza incrementada. Se observa varias zonas ecogénicas de aspecto piramidal distribuidas en toda la corteza y la presencia de una estructura hiperecogénica productora de sombra acústica posterior ubicado en la medula.
- **Riñón Derecha:** Tamaño conservado de 34.28mm disminución de la diferenciación corticomedular y ecogenidad de la corteza levemente incrementada. Se observa 4 zonas ecogénicas de aspecto piramidal ubicadas en la corteza.
- **Bazo:** Tamaño conservado de 7mm de espesor, ecogenidad y ecotextura conservadas, cápsula esplénica definida.
- **Estómago:** Tamaño de pared de 3.87mm alteración en la estratificación de capas con engrosamiento de la capa submucosa, distendido con contenido alimenticio en su interior.
- **Asas Intestinales:** Tamaño de pared conservado de 1.74mm distendido con contenido alimenticio en tránsito, se observa buena diferenciación de capas.
- **Hígado:** Bordes afilados, tamaño adecuado, ecogenidad, y ecotextura conservadas.
- **Vesícula Biliar:** Paredes levemente engrosadas, distendida con contenido anecoico y barro biliar en su interior.
- **Páncreas:** Tamaño conservado de 5.42mm de espesor, ecogenidad y ecotextura conservadas.
- **Glándula Adrenal Izquierda:** Tamaño de 6.34mm ovalado, hipoecoico, homogéneo normal.

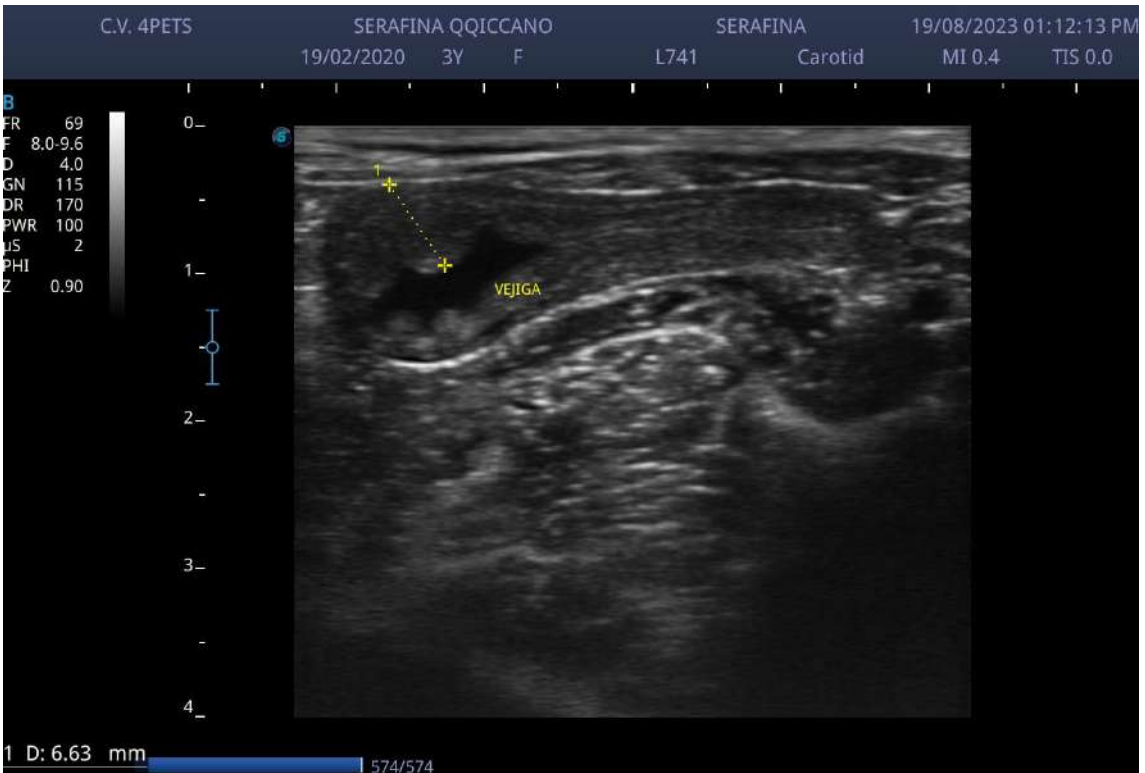
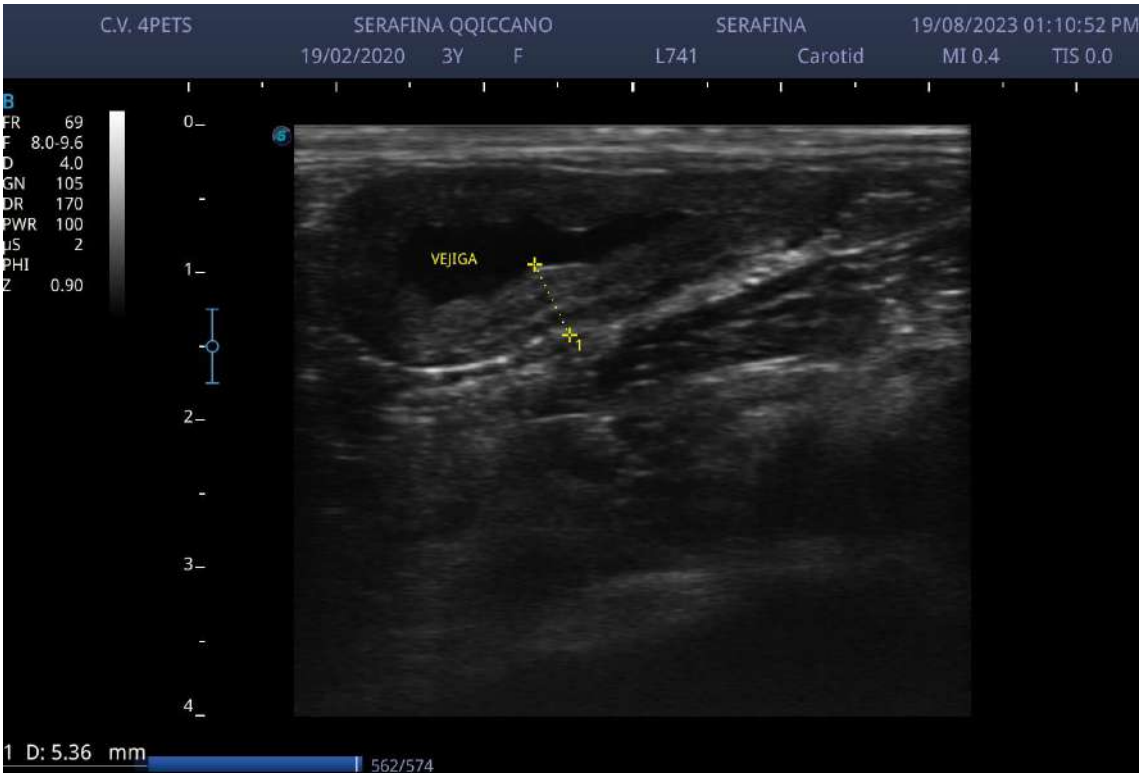
- **Glándula Adrenal Derecha:** Tamaño de 10.45mm, forma conservada, hipoeoico, homogéneo normal.

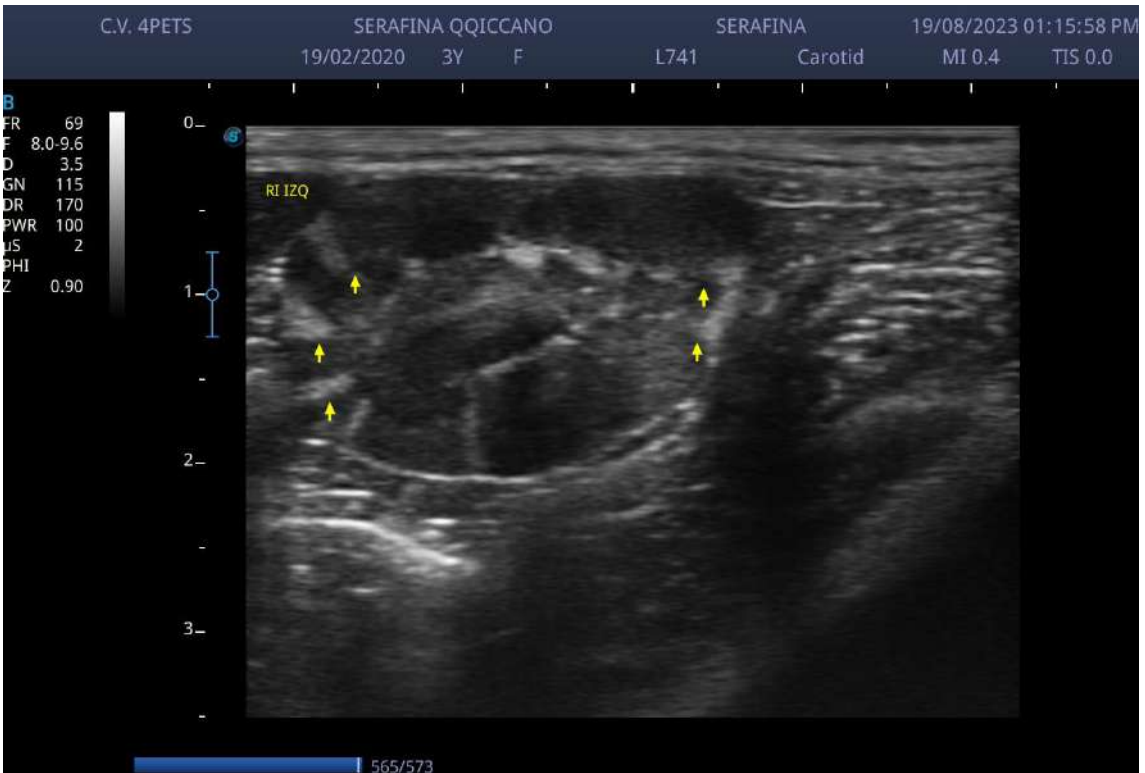
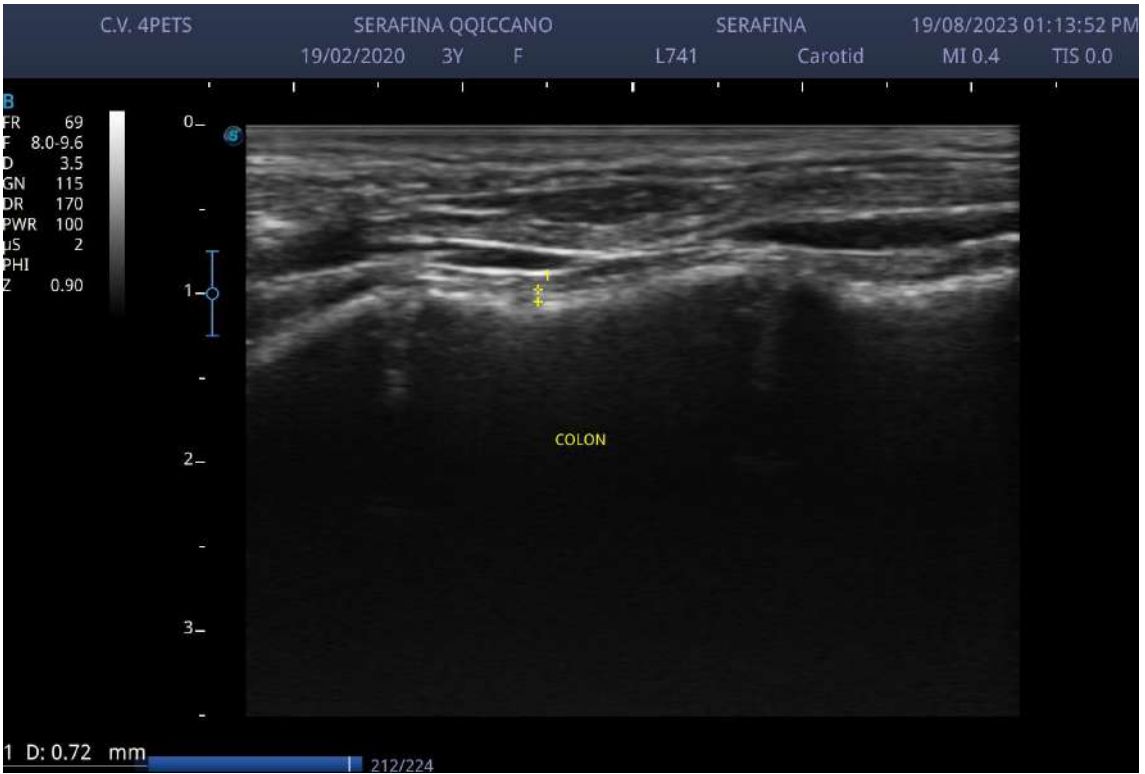
Comentarios:

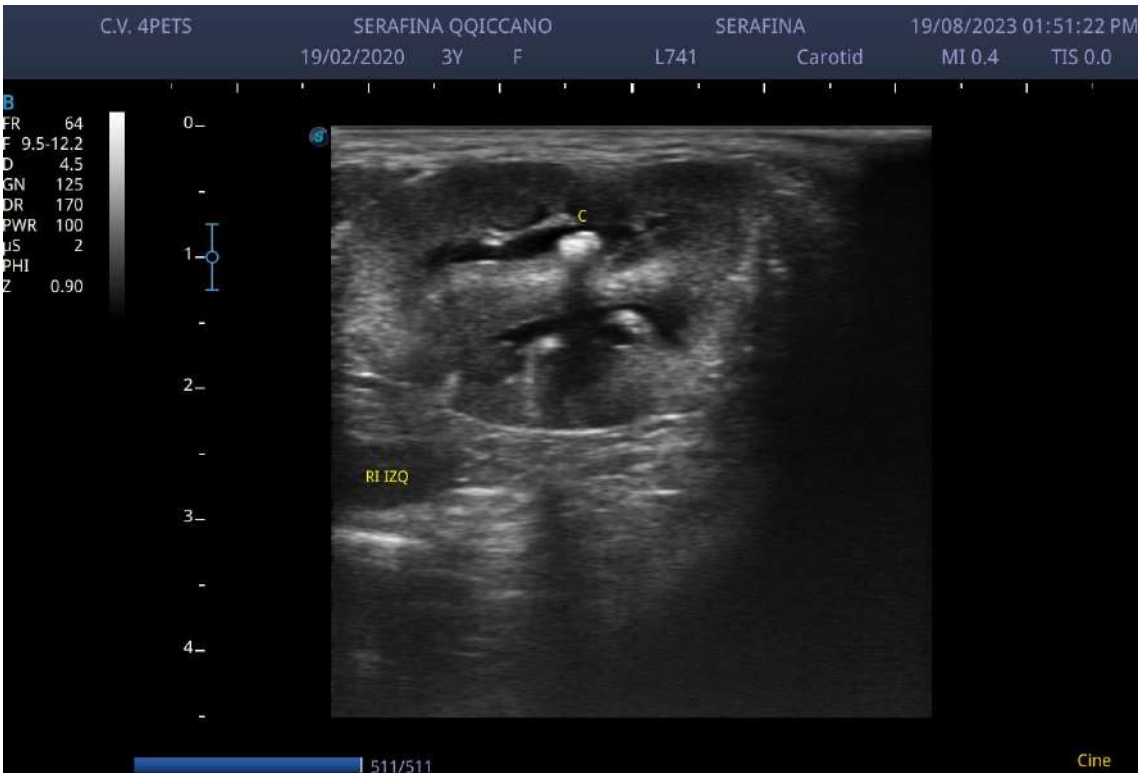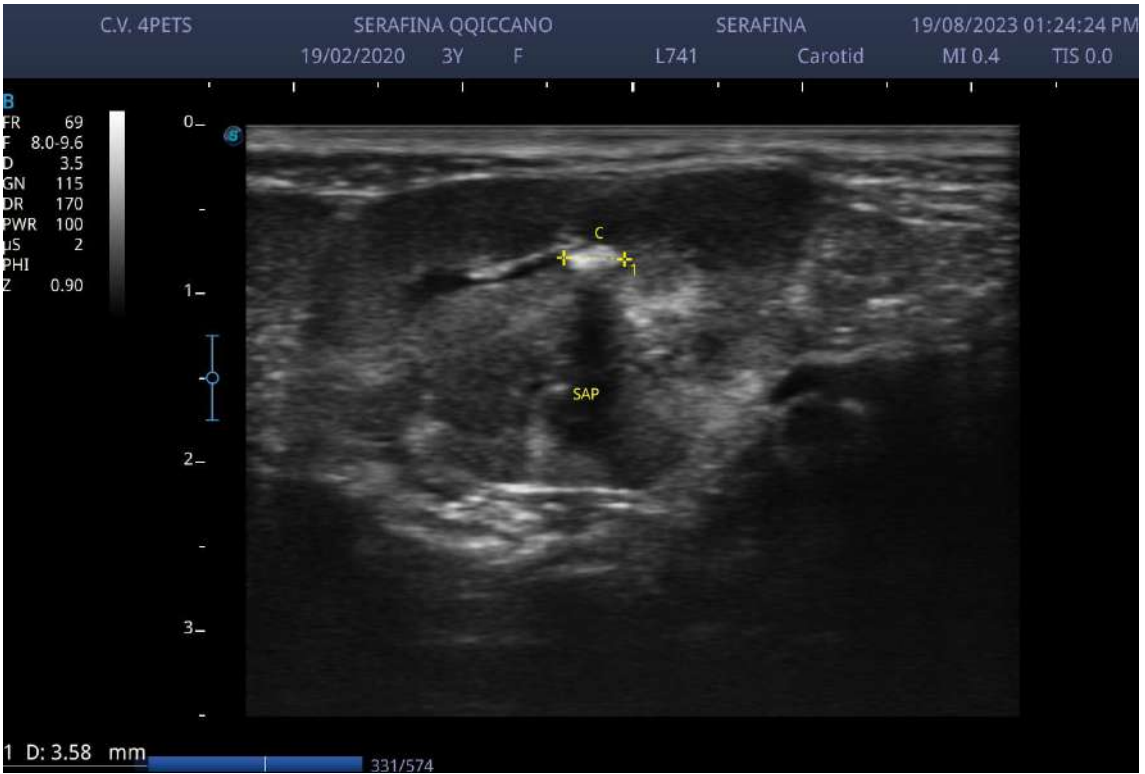- Hallazgos ecográficos de ambos riñones compatibles con nefropatía bilateral crónica y varias zonas de infarto renal bilateral. Adicionalmente se observa la presencia de un cálculo en el riñón izquierdo. Se recomienda complementar estudios con bioquímica sanguínea de función renal. Se deja a criterio de su medico veterinario.
- Hallazgos ecográficos de vejiga compatible con cistitis. Se recomienda seguimiento ecográfico. Se deja manejo del caso a criterio de su medico veterinario.
- La vesícula presenta gran cantidad de barro biliar en su interior. Se recomienda complementar estudios con bioquímica sanguínea de función hepática. Se deja a criterio de su medico veterinario.

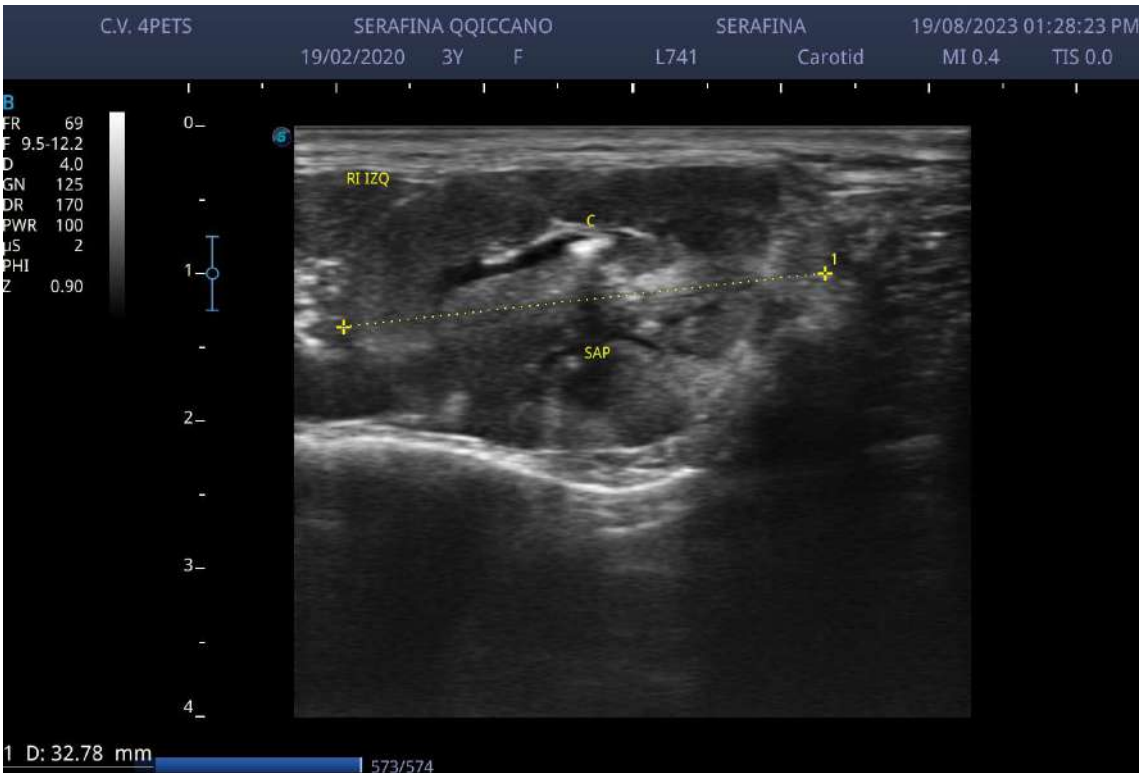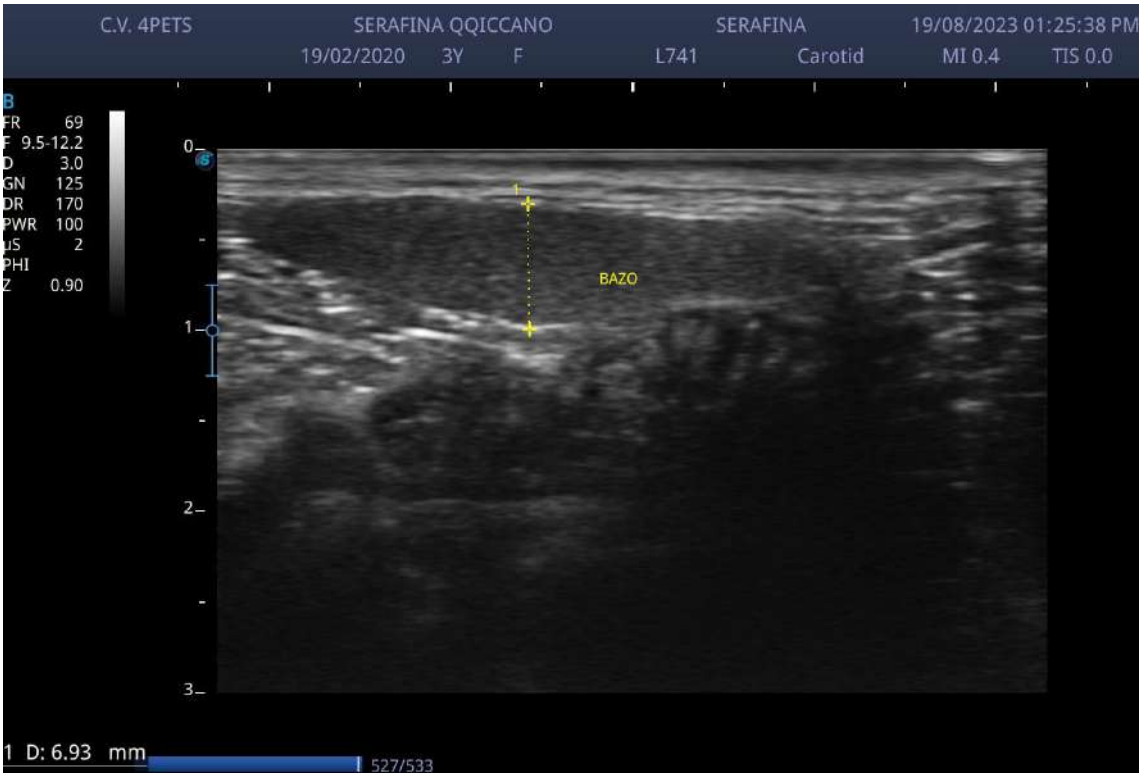


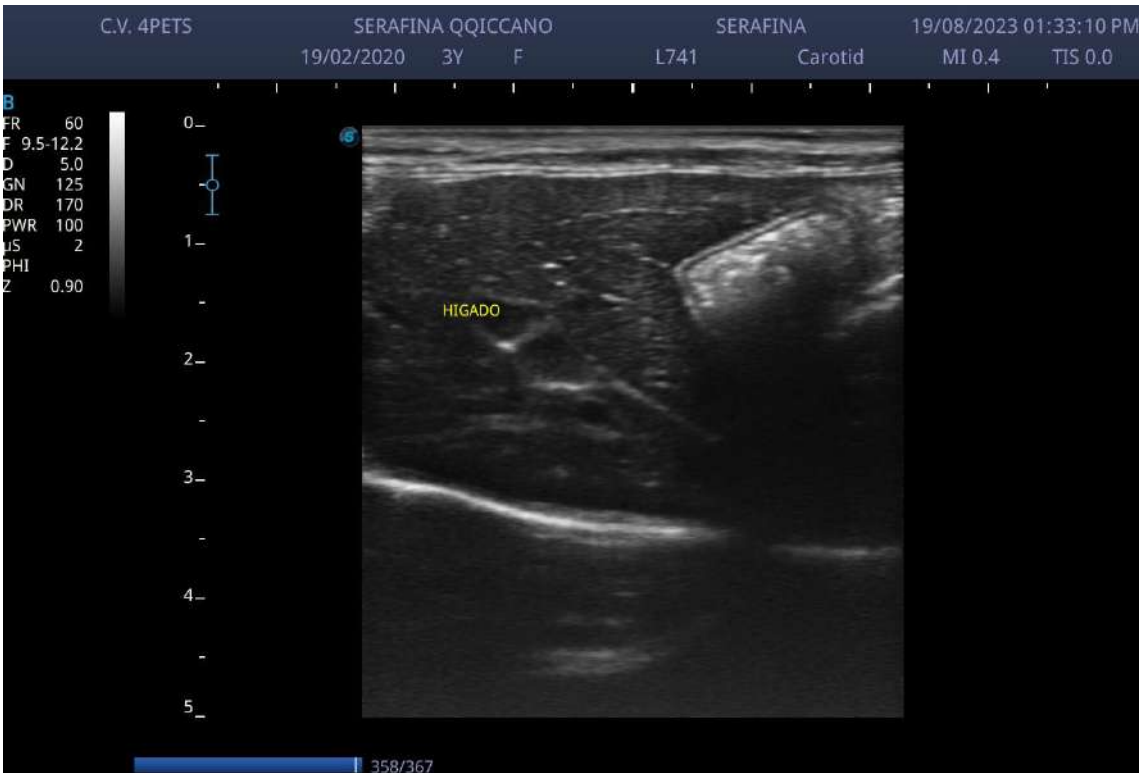
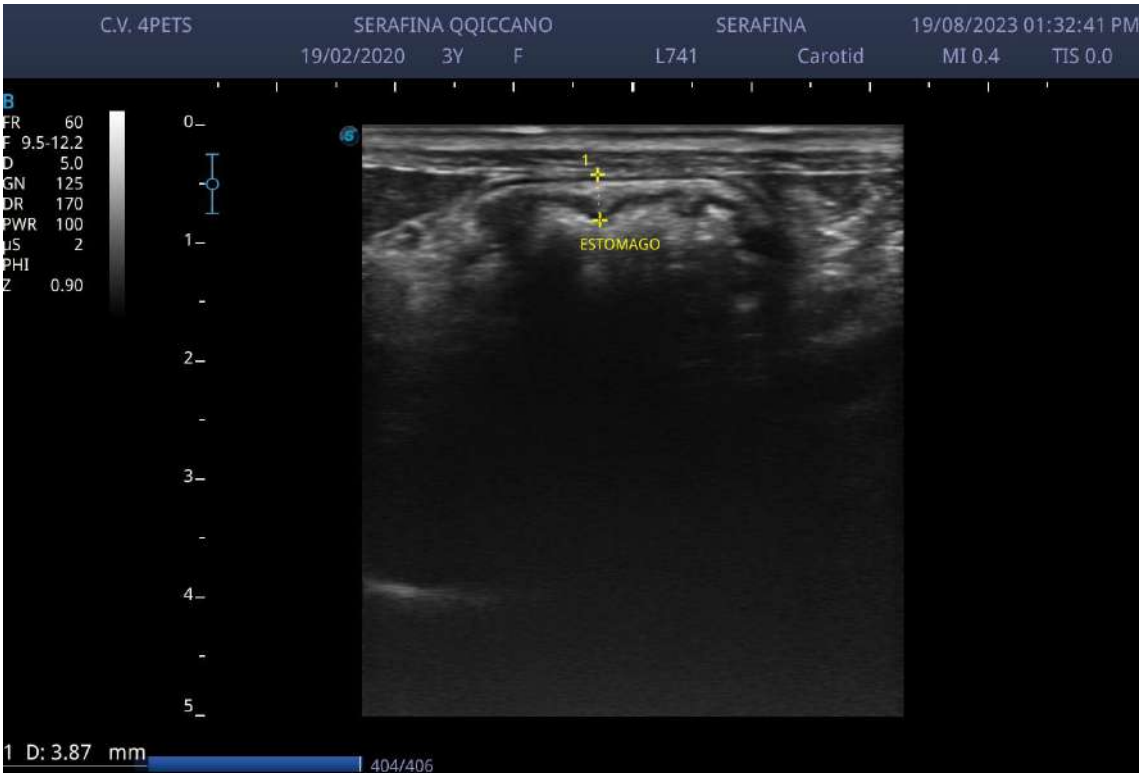
Dr. Gino Pilco Verona CMVP 7779

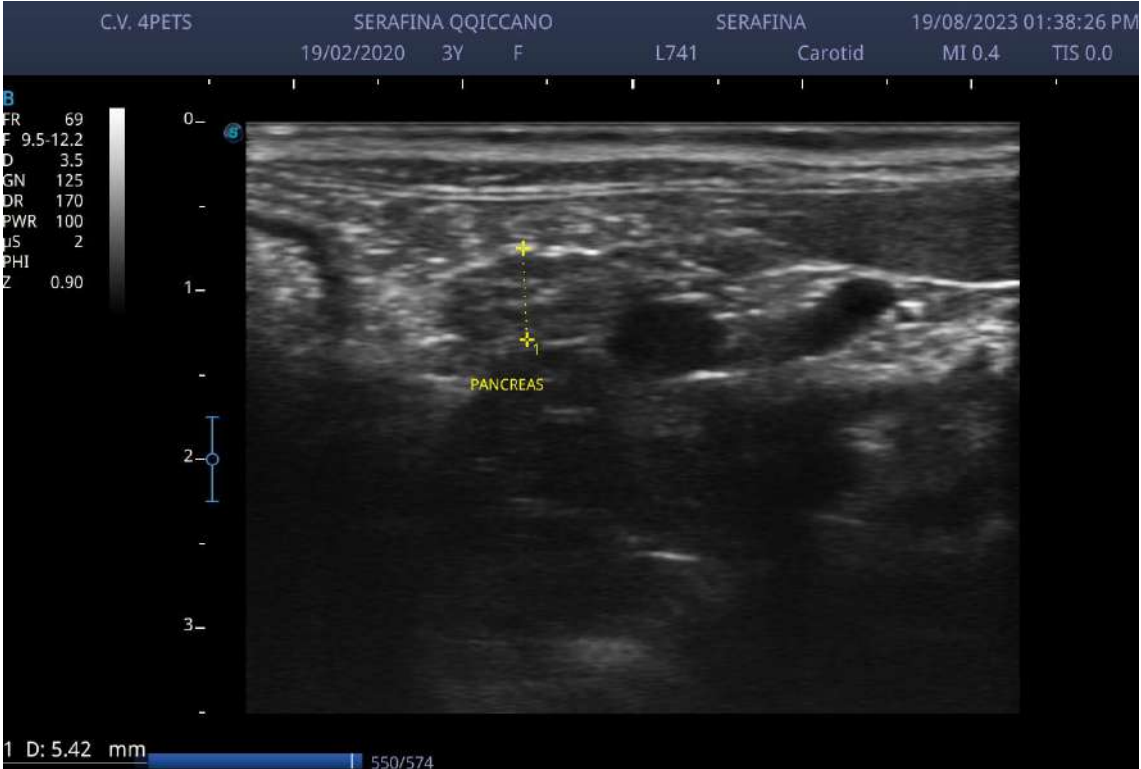
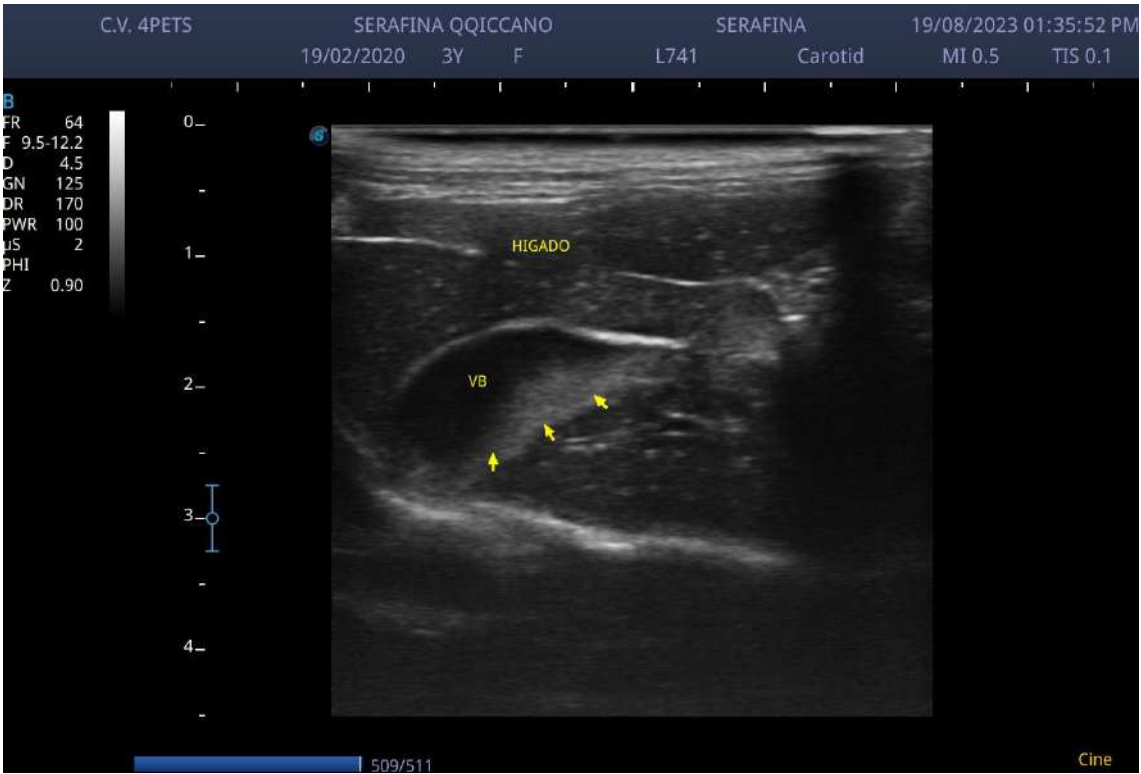
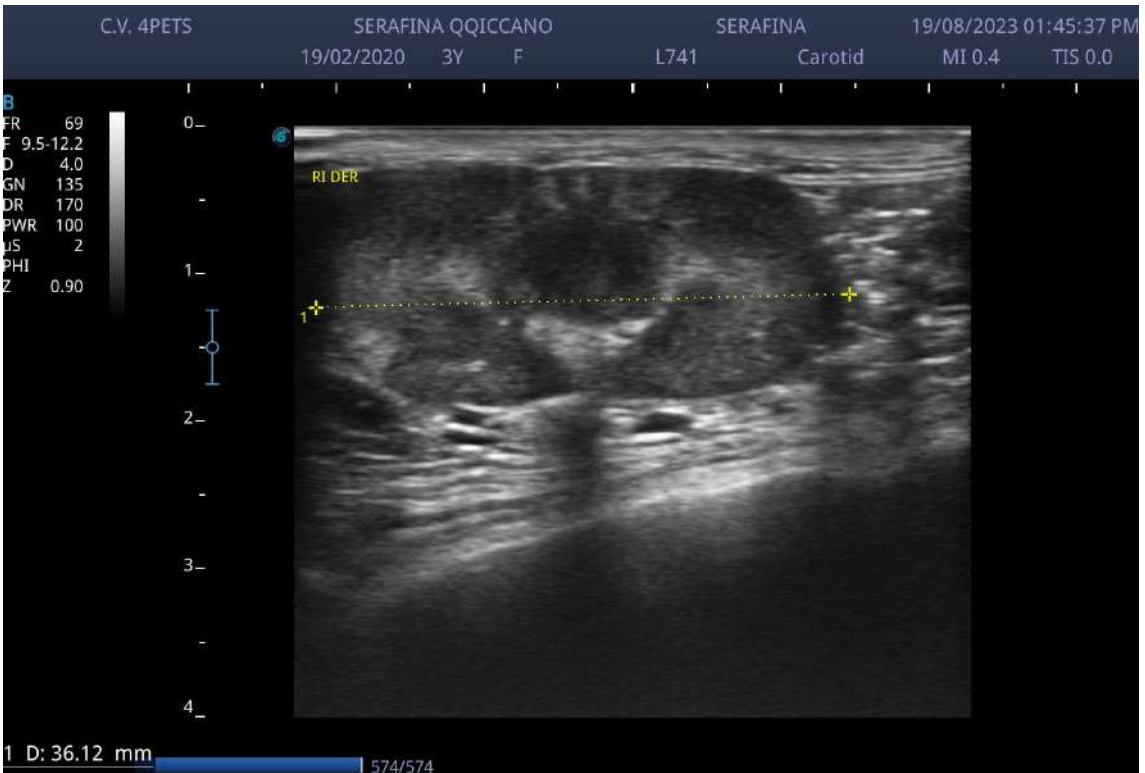
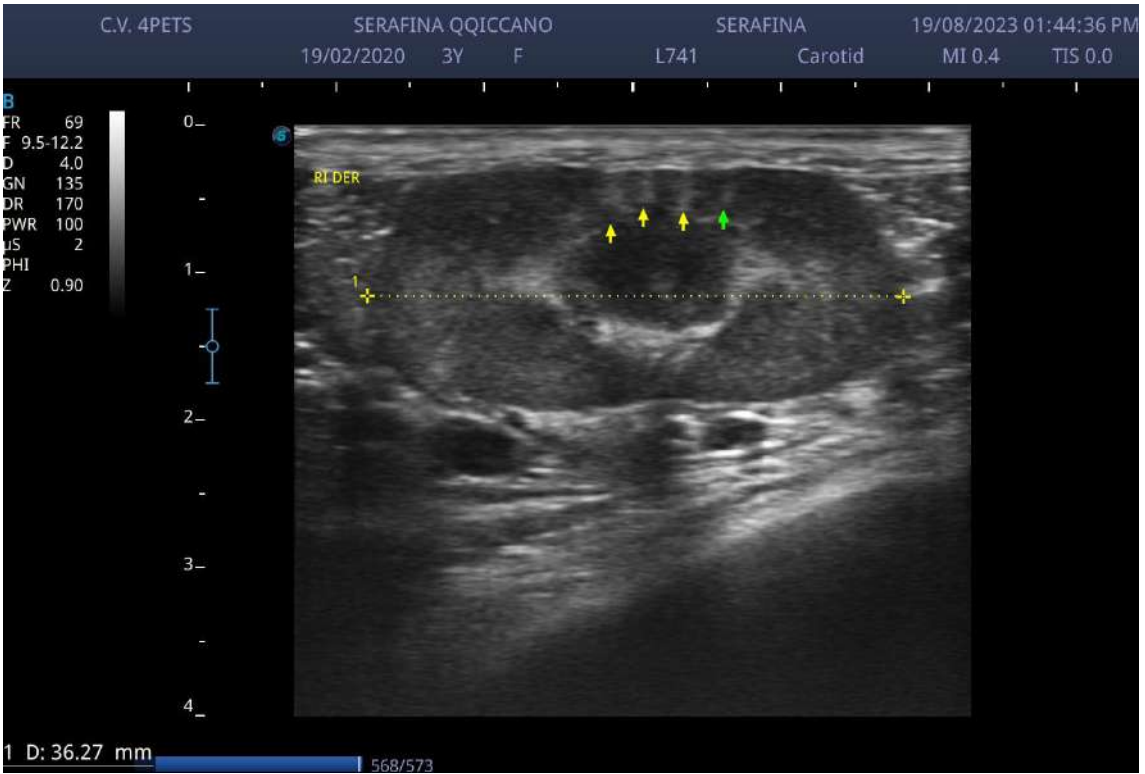


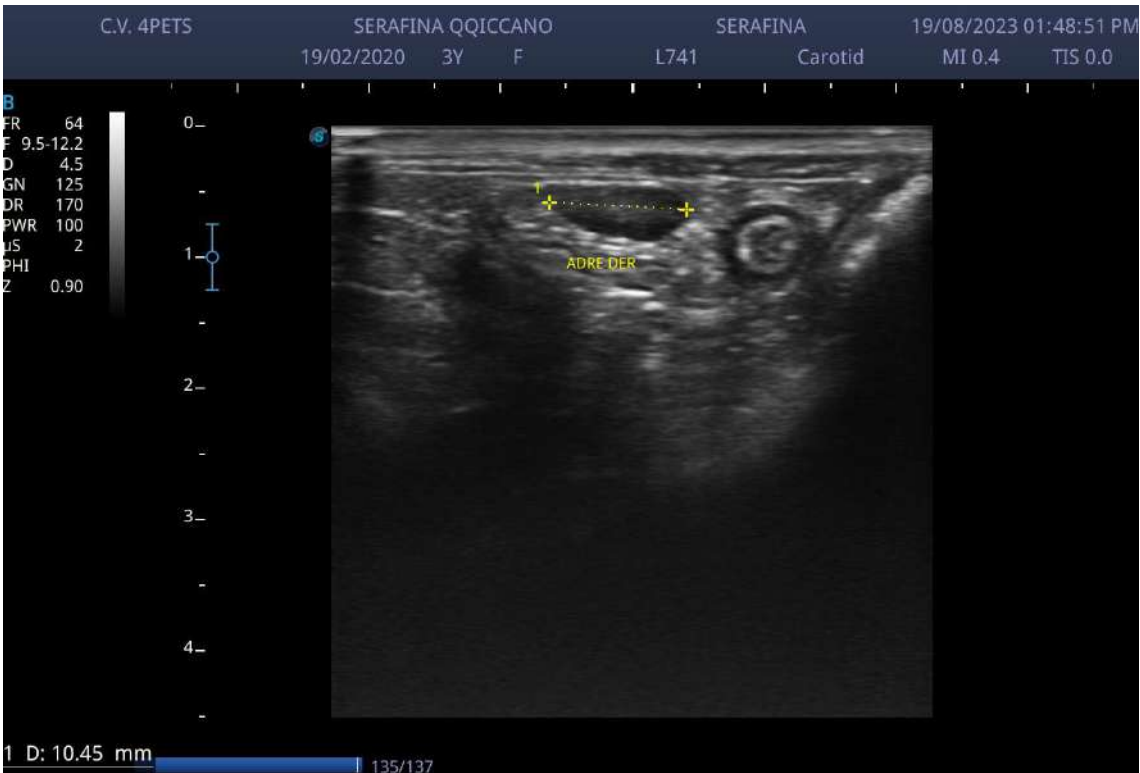


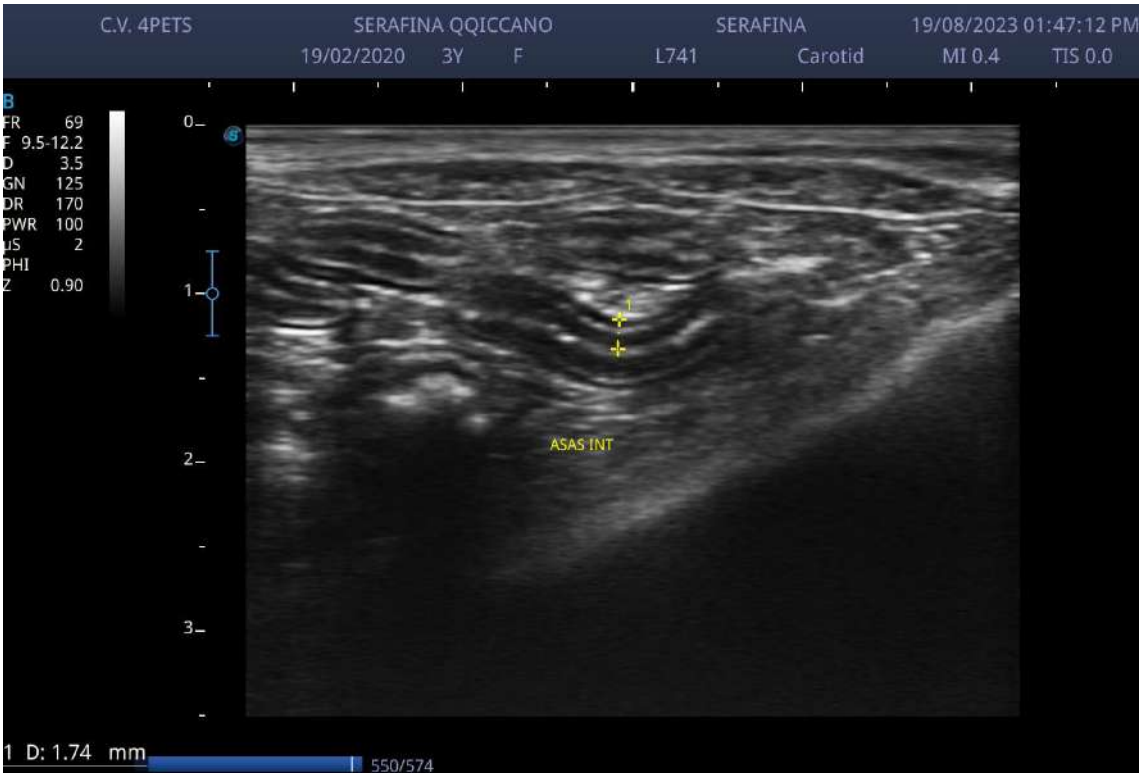









C.V. 4PETS

SERAFINA QQICCANO

SERAFINA

19/08/2023 01:53:37 PM

19/02/2020

3Y

F

L741

Carotid

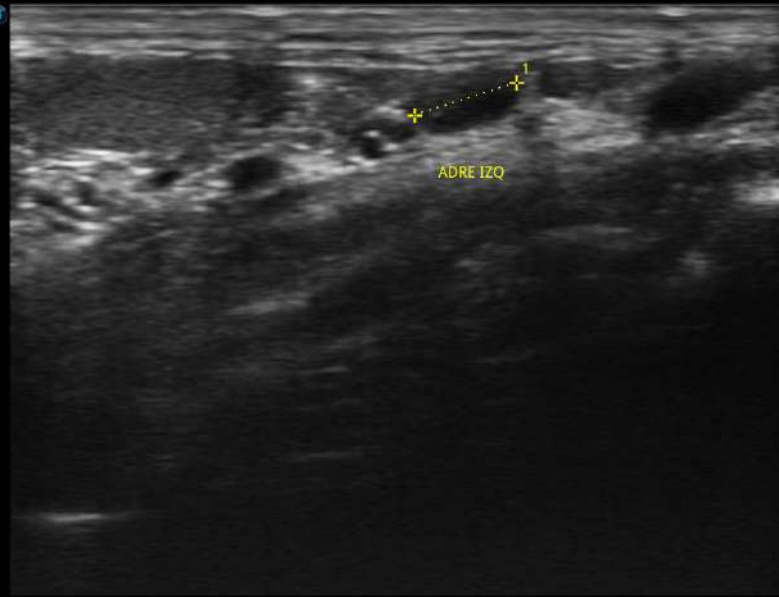
MI 0.4

TIS 0.0

B

FR 69
F 9.5-12.2
D 3.5
GN 125
DR 170
PWR 100
LS 2
PHI
Z 0.90

0-
1-
2-
3-



1 D: 6.34 mm

282/293