

INFORME ECOGRÁFICO

IDENTIFICACIÓN DEL PACIENTE:

Nombre: Susy

Especie: Canino

Edad: 12 años

Vet. Solicitante: Animal Club

Sexo: Hembra

Fecha: 15/10/2024

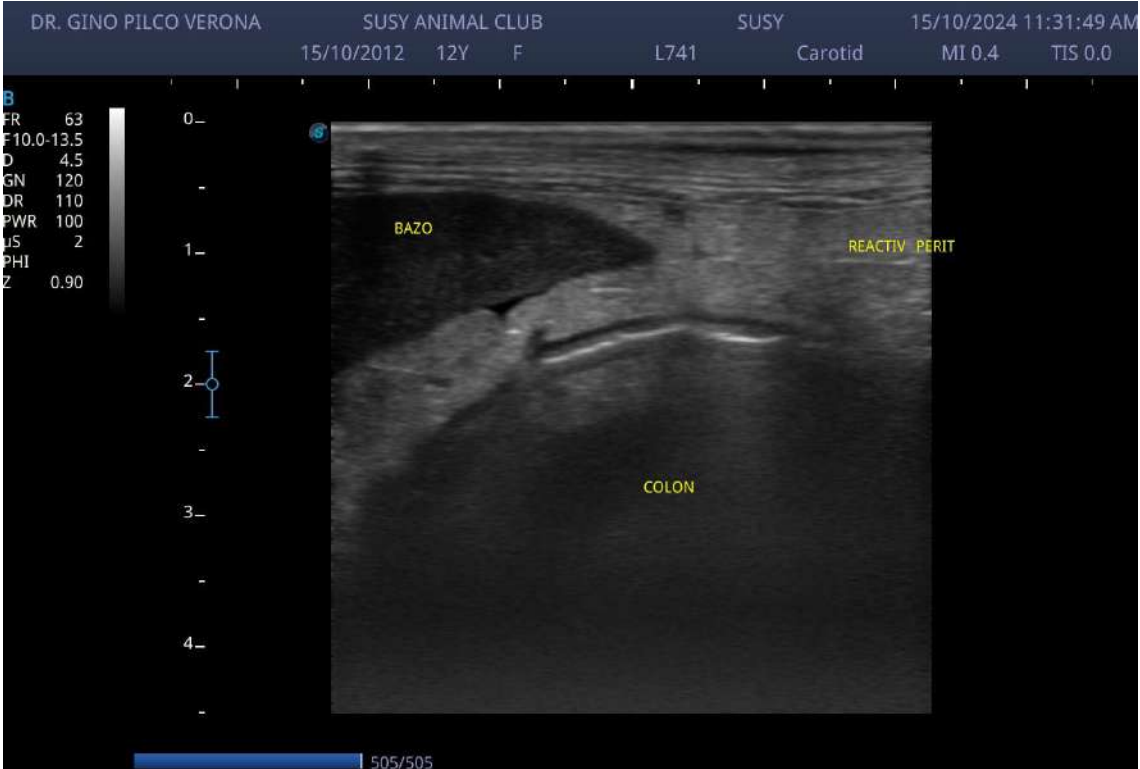
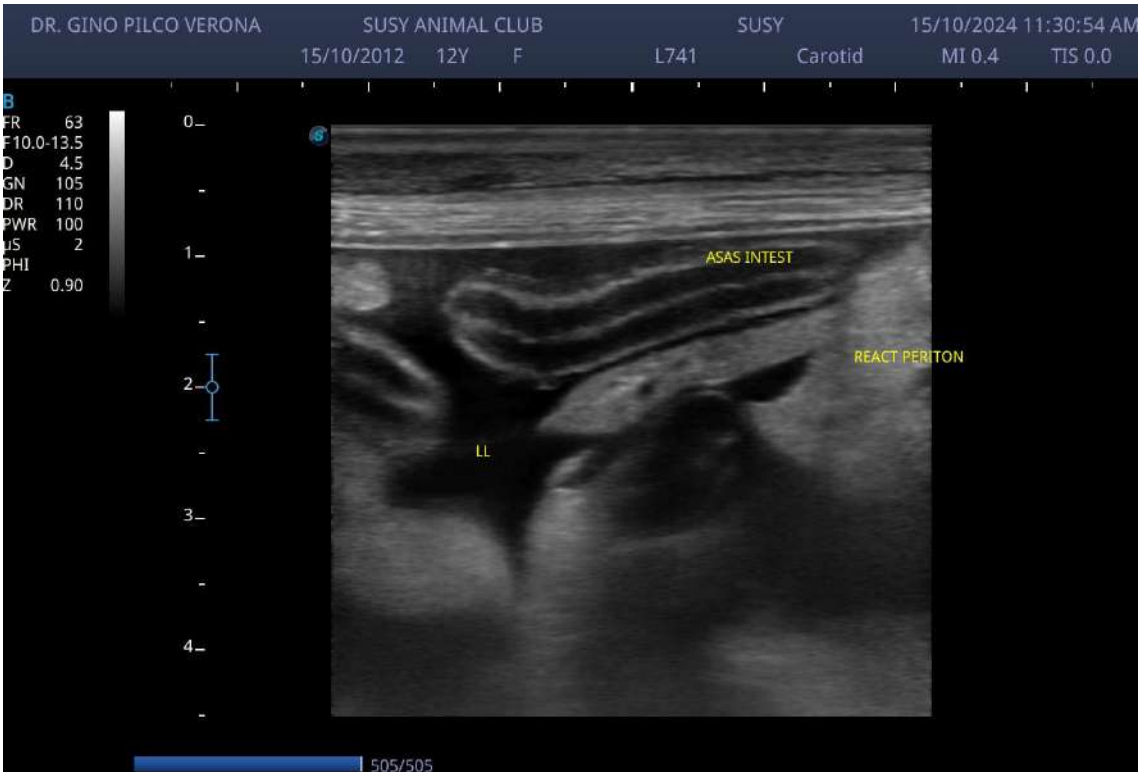- **Vejiga:** Tamaño de pared incrementado de 4.62mm, medianamente distendido con contenido anecoico.
- **Riñón Izquierdo:** Tamaño de 49.50mm; buena diferenciación y proporción corticomedular, ecogenicidad de la corteza conservada.
- **Riñón Derecho:** Tamaño de 57.08mm; buena diferenciación y proporción corticomedular, ecogenicidad de la corteza conservada.
- **Bazo:** Tamaño de espesor conservado, capsula esplénica definida, ecogenicidad conservada, ecotextura homogénea.
- **Hígado:** Bordes agudos, tamaño conservado, ecogenicidad y ecotextura conservadas.
- **Vesícula Biliar:** Pared conservada, pobremente distendida con contenido anecoico normal.
- **Estómago:** Tamaño de pared conservado de 3.68mm, pobremente distendido con mínima cantidad de contenido alimenticio. Se observa buena estratificación de capas.
- **Asas Intestinales:** Tamaño de pared conservado, se observa buena estratificación de capas, distendido con contenido alimenticio en tránsito.
- **Colon:** Tamaño de pared incrementado de 2.50mm, distendido con presencia de heces líquidas.
- **Otros:** Presencia de abundante cantidad de liquido libre en toda la cavidad abdominal y marcada reactividad peritoneal.

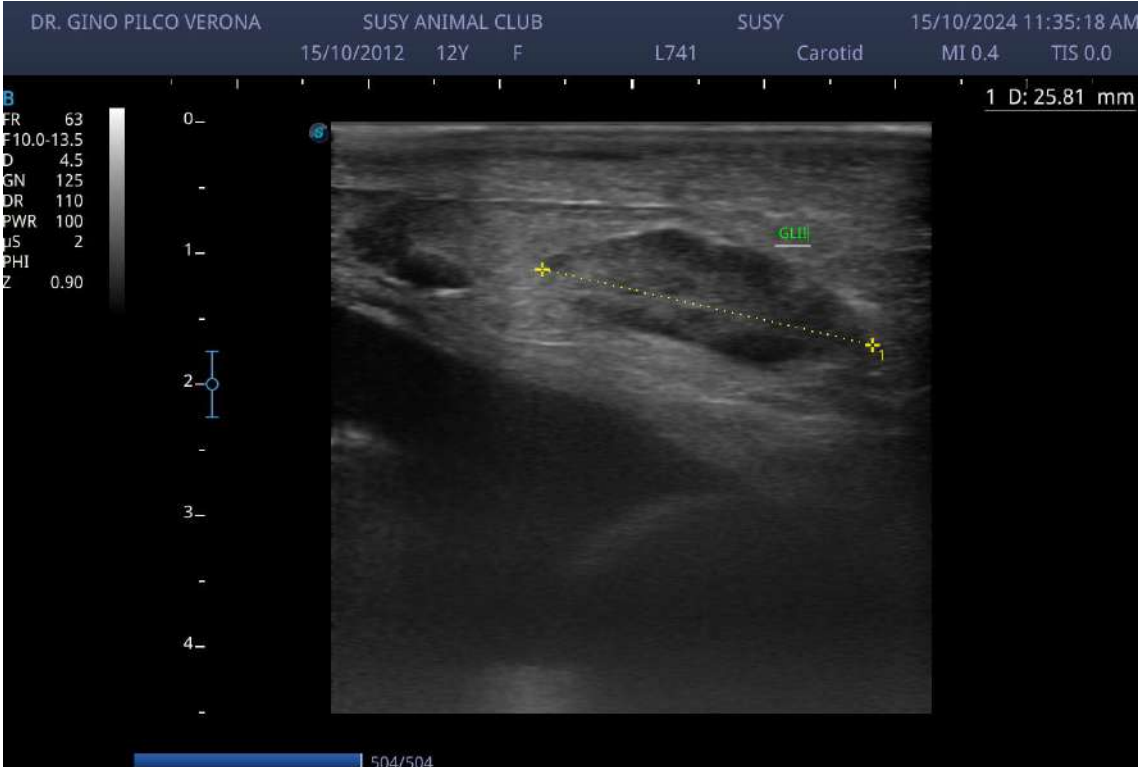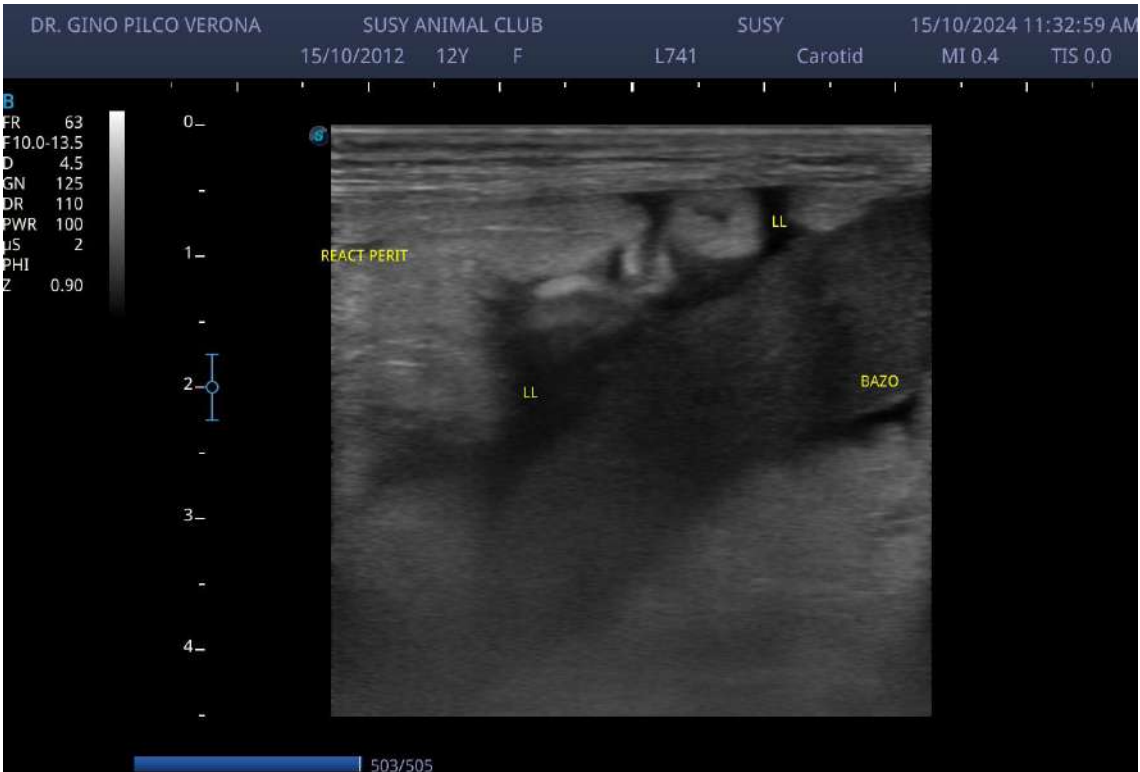Comentario:

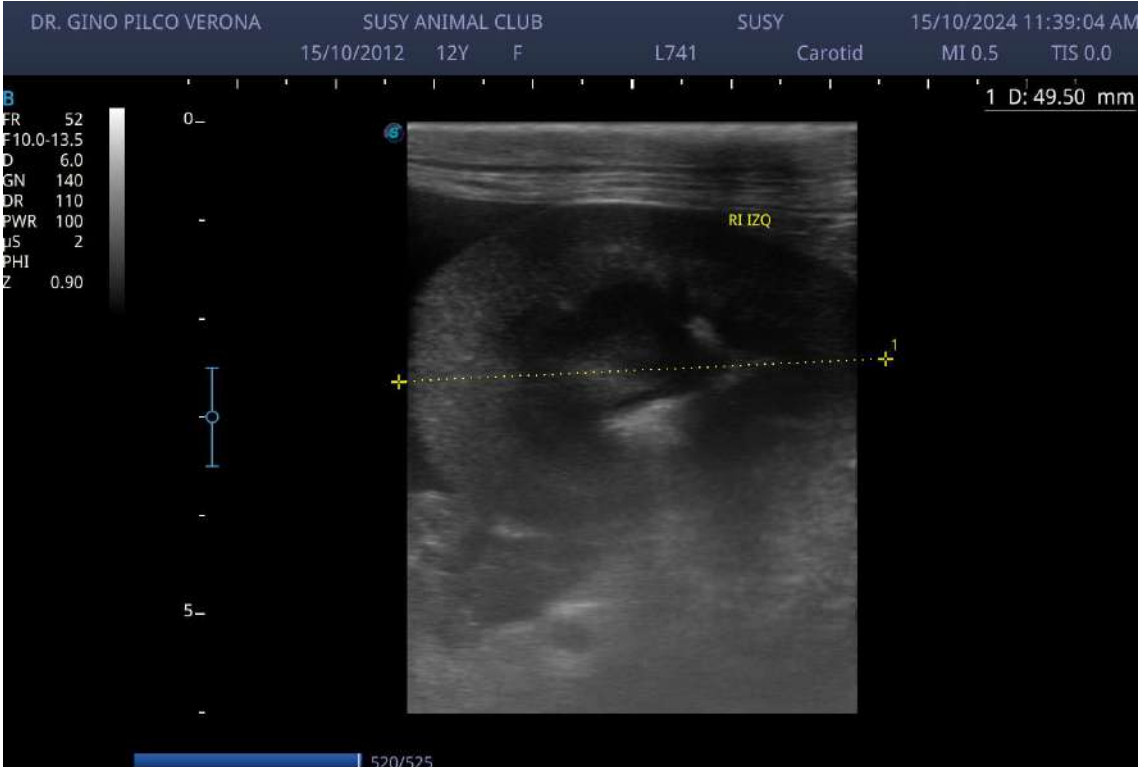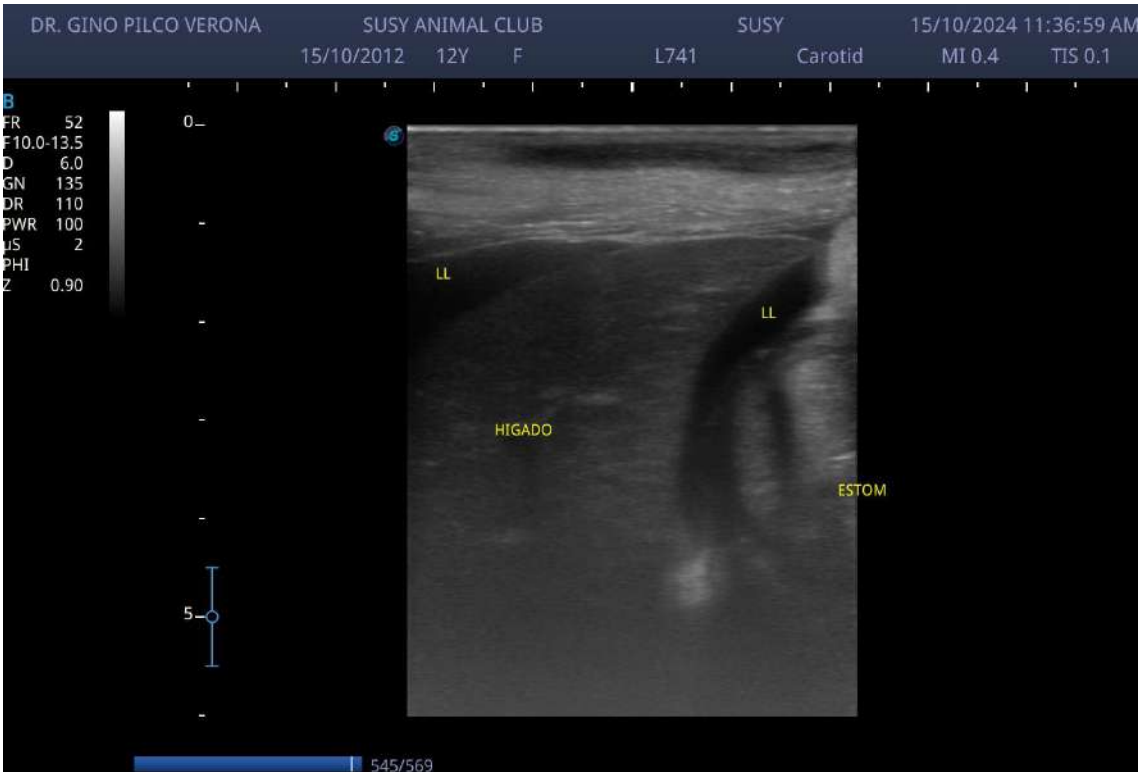- Presencias de abundante cantidad de líquido libre en cavidad abdominal y marca reactividad peritoneal (peritonitis). Se deja manejo a criterio de su médico veterinario.
- Hallazgos ecográficos de vejiga compatibles con cistitis. Se recomienda complementar estudios con examen de orina. Se deja a criterio de su médico veterinario.
- Hallazgos ecográficos del colon compatibles con colitis primaria o secundaria. Se deja manejo a criterio de su médico veterinario.

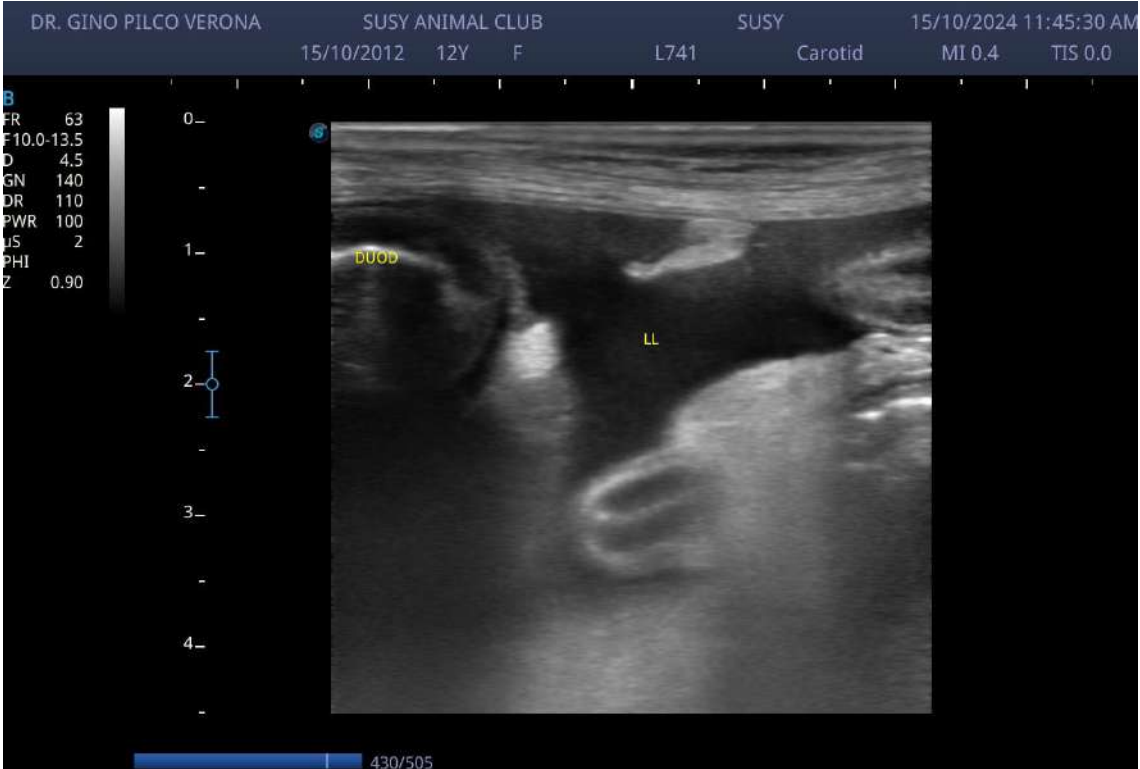
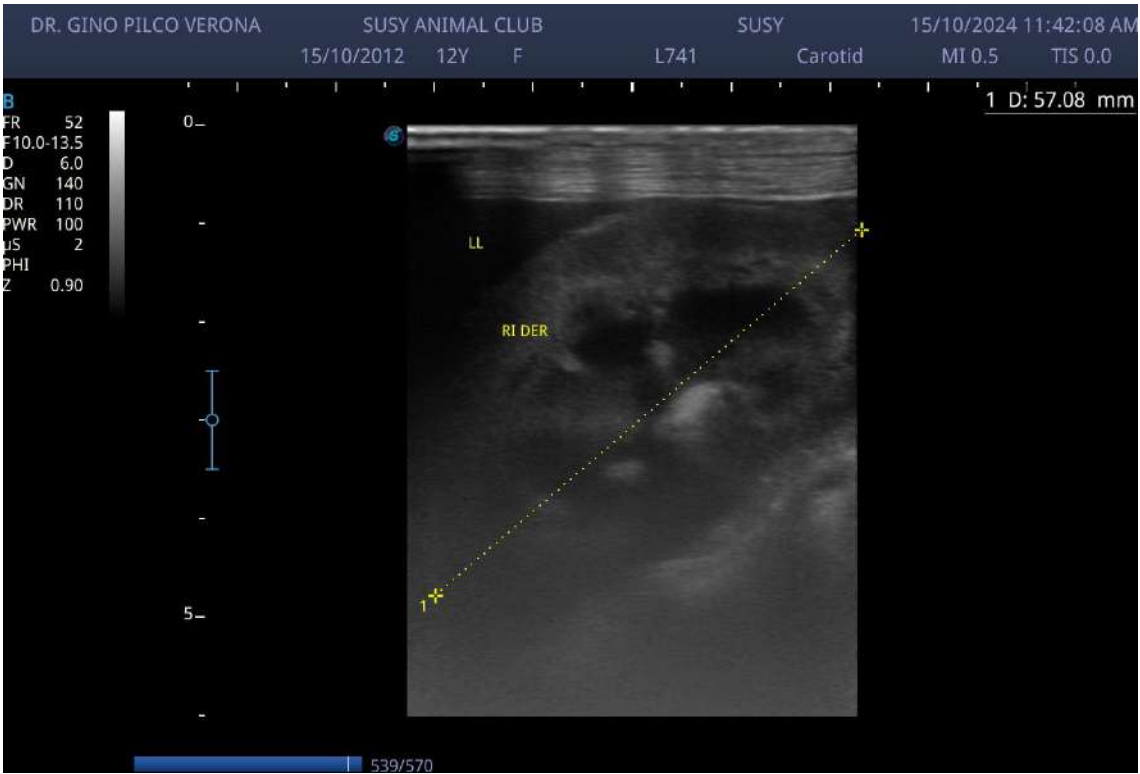
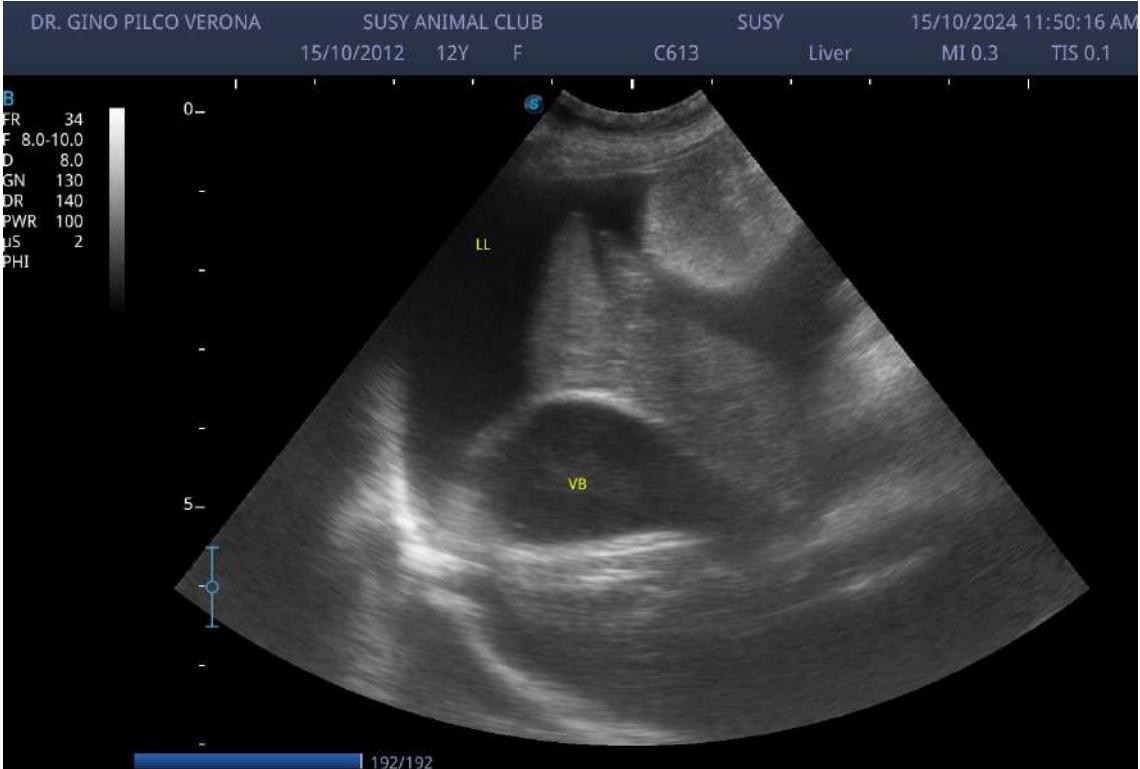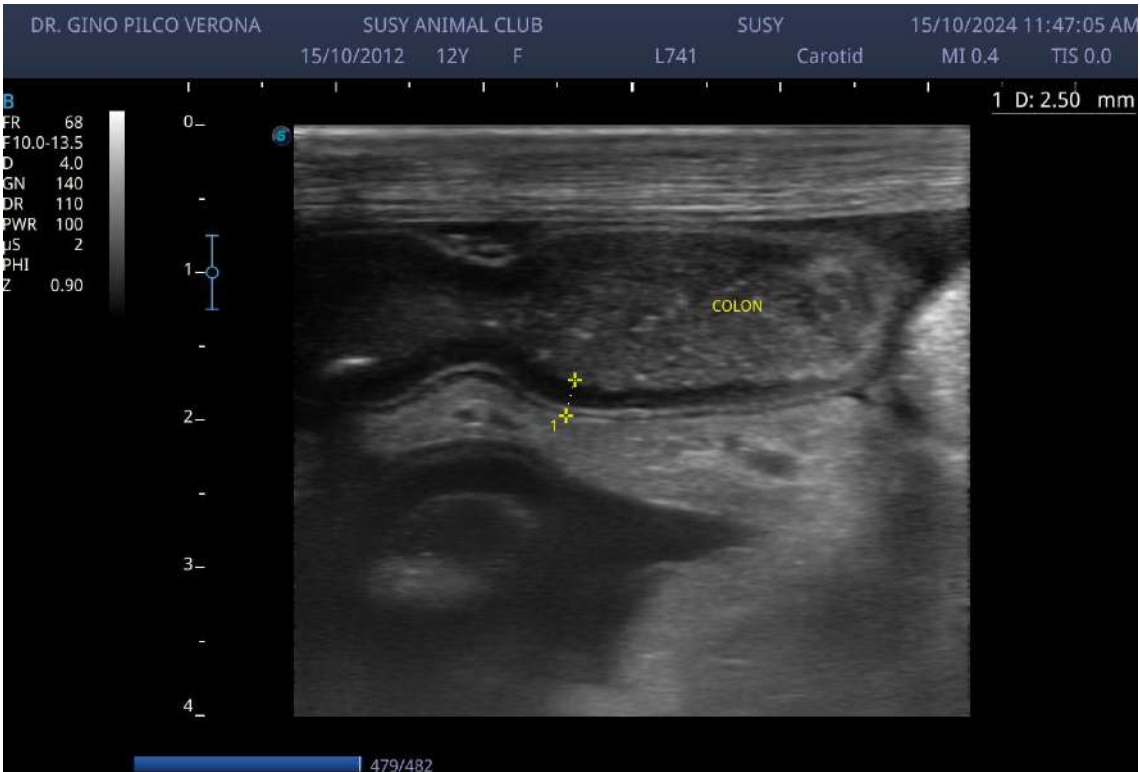Dr. Gino Pilco Verón CMVP 7779

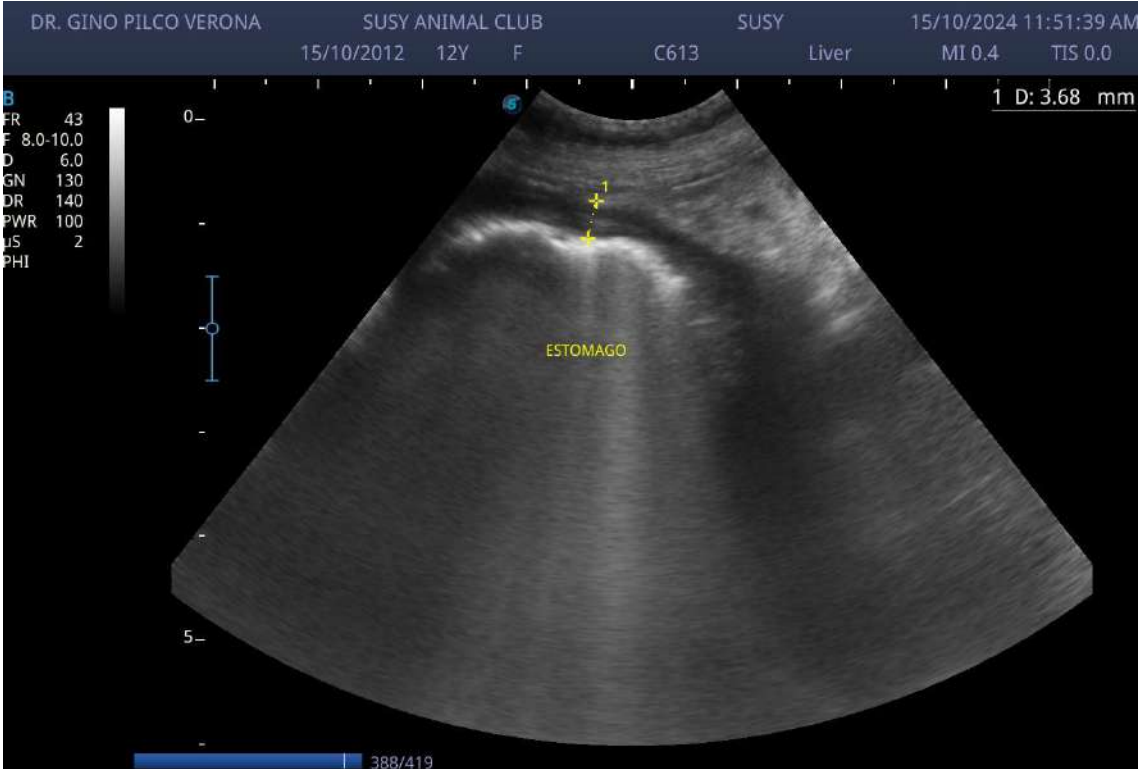
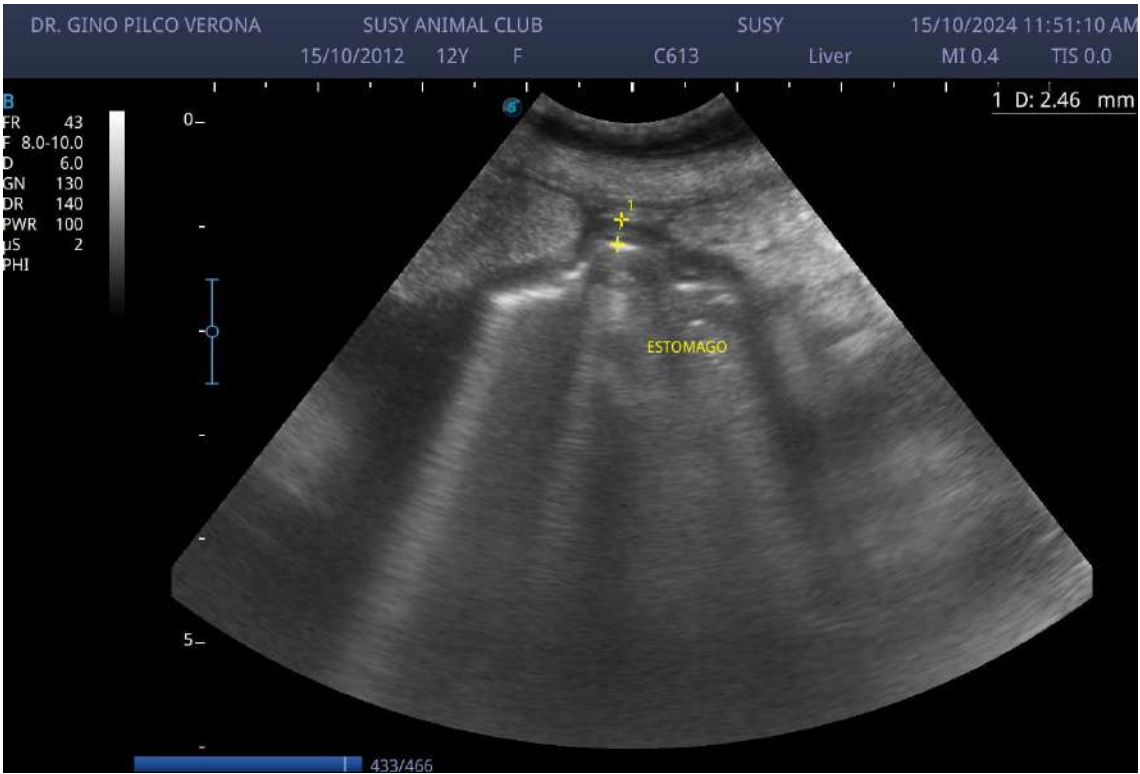


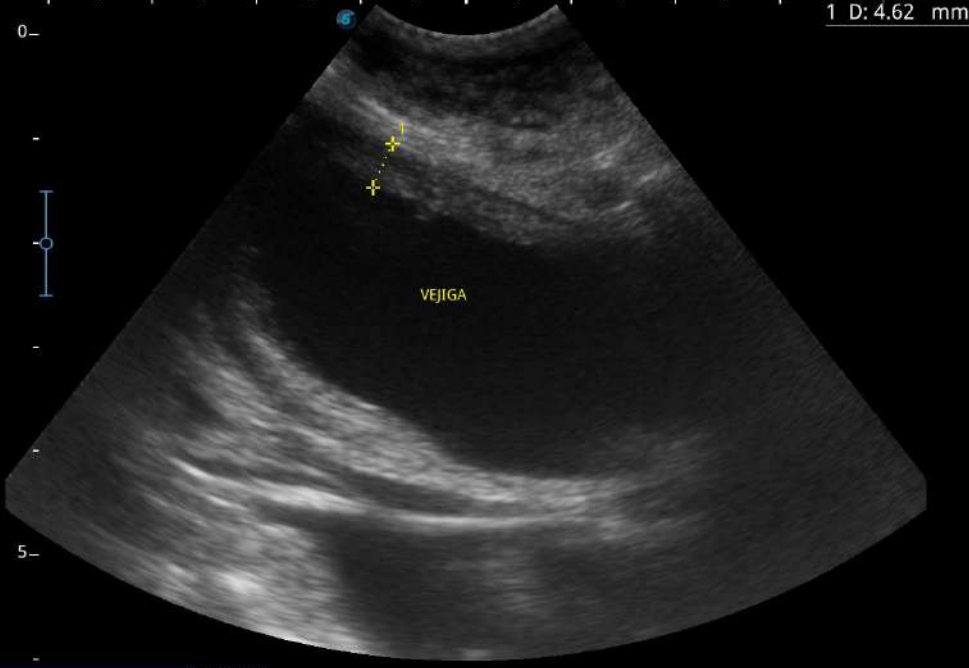








B
FR 43
F 8.0-10.0
D 6.0
GN 120
DR 140
PWR 100
LS 2
PHI



1 D: 4.62 mm