

INFORME RADIOGRÁFICO

IDENTIFICACION DEL PACIENTE:

Nombre: Blacky

Especie: Canino

Edad: 4 años

Propietario: Fam. Pai Pai

Sexo: Macho

Fecha: 14/10/2024

Zona: Columna Lumbar

Vistas: LL DERECHO

Descripción Radiológica:

- No se observan alteraciones a nivel de las vértebras lumbares.

Otros:

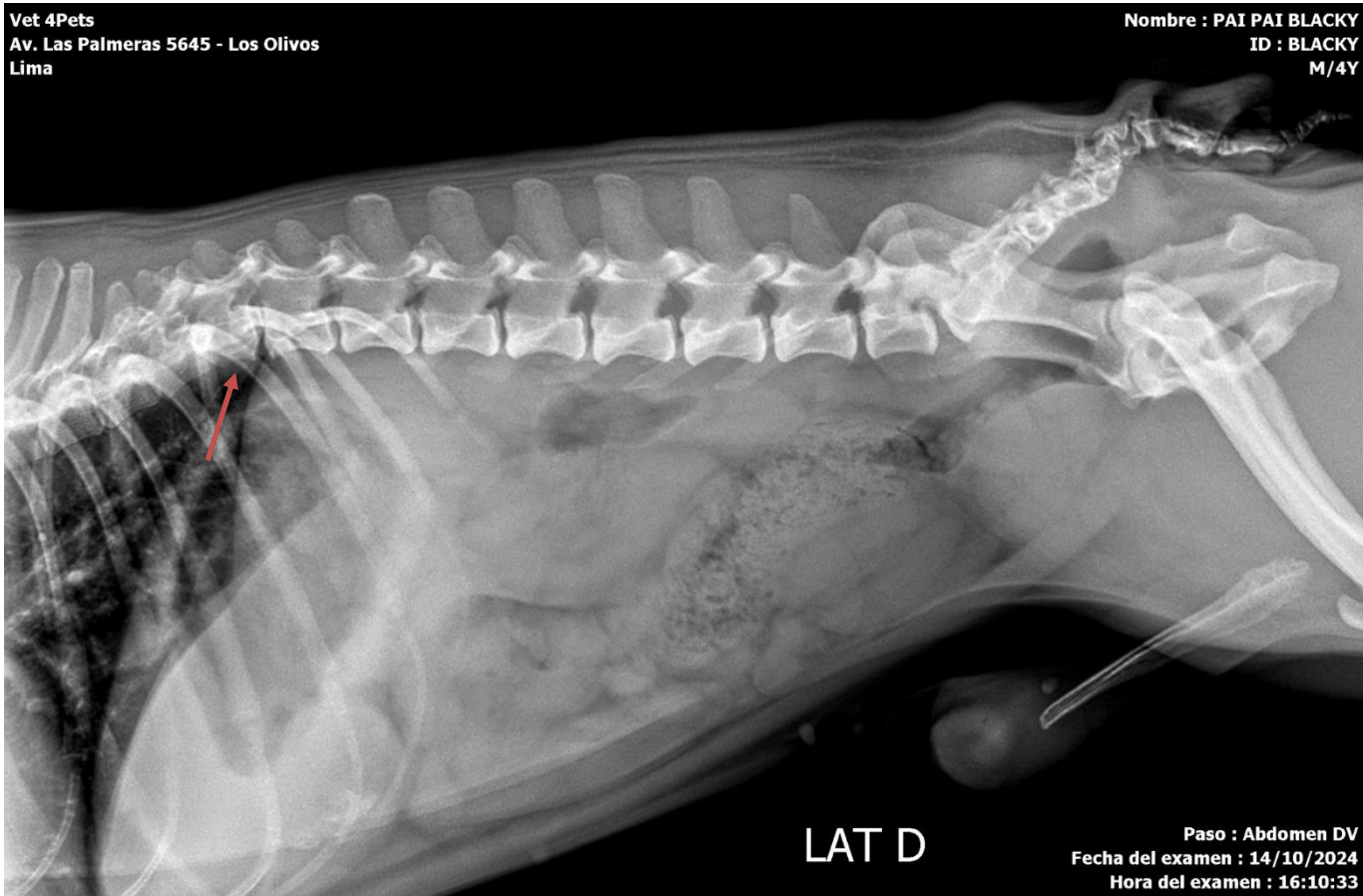
- Se observa alteración del crecimiento (disminución) de la vértebra T12 y ligera deformación de la cara craneal de la vértebra T13.

Conclusión:

- Hallazgos radiológicos compatibles con hemivértebra. Se deja manejo a criterio de su médico veterinario.

Vet 4Pets
Av. Las Palmeras 5645 - Los Olivos
Lima

Nombre : PAI PAI BLACKY
ID : BLACKY
M/4Y



LAT D

Paso : Abdomen DV
Fecha del examen : 14/10/2024
Hora del examen : 16:10:33